

Vizsgálóeljárások alkalmazásának klinikai jelentősége:

Röntgen

SE Radiológiai és Onkoterápiás
Klinika

Dr.Kiss Katalin

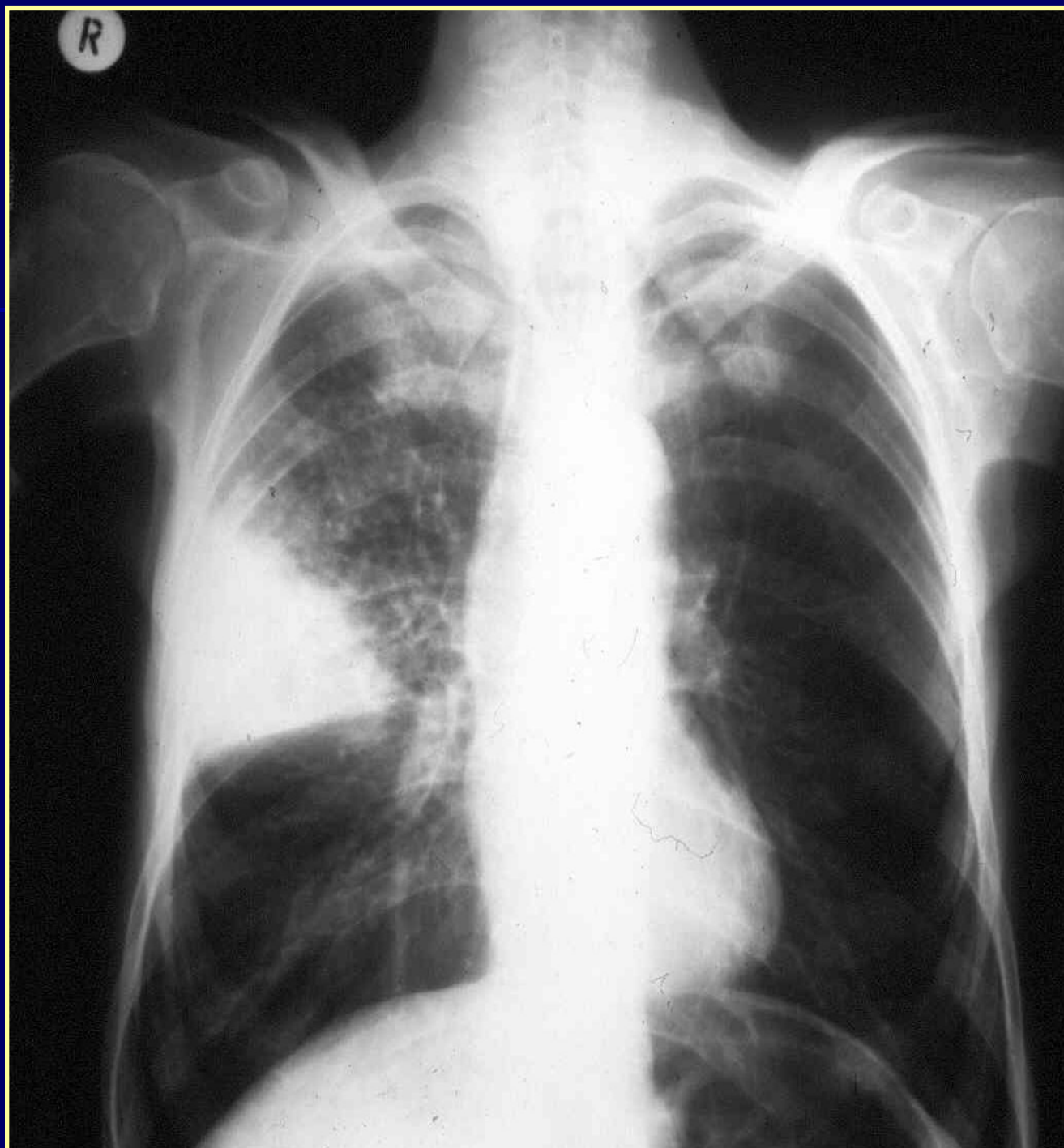

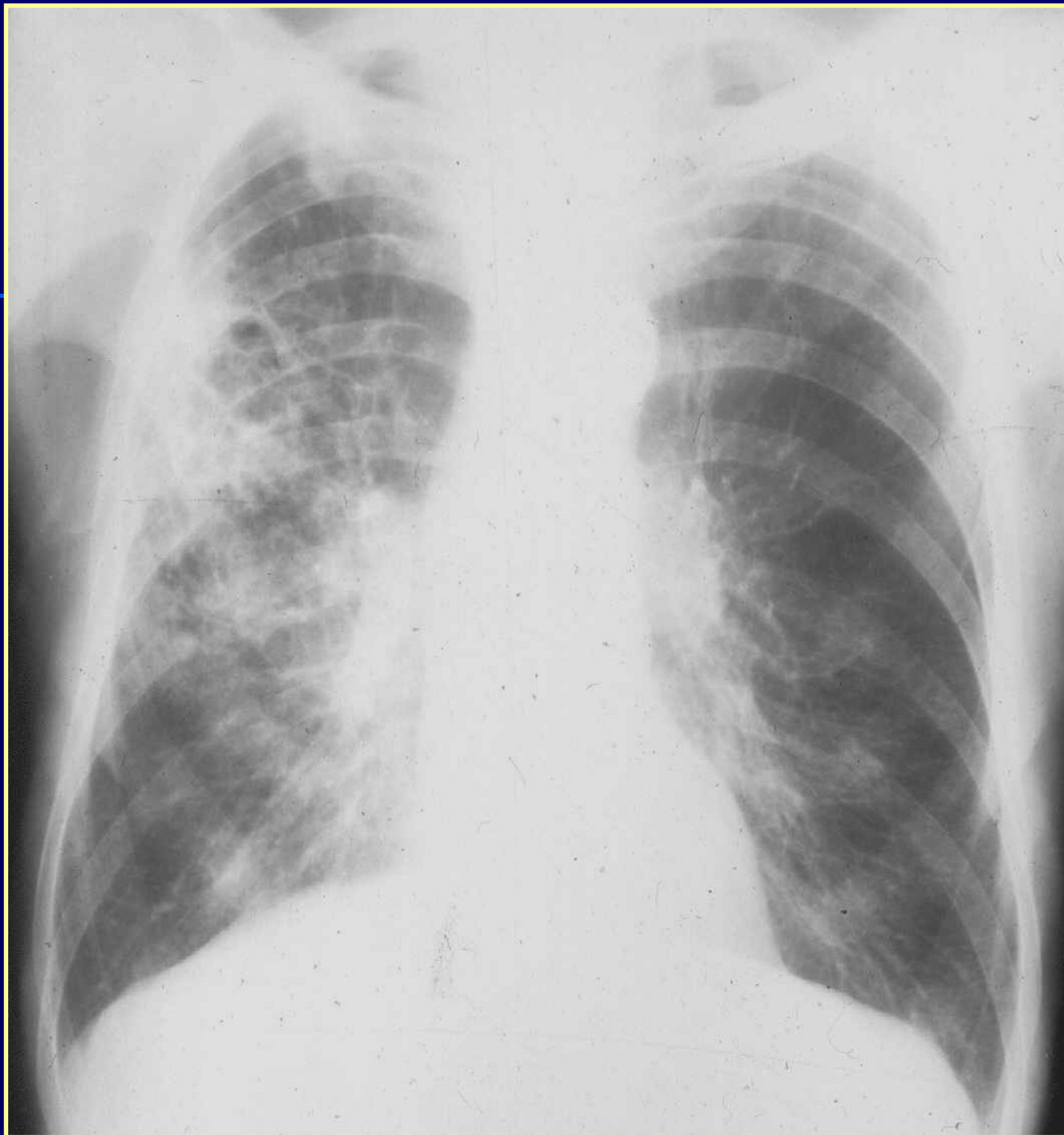A tüdő rtg. vizsgálatának klinikai javallatai

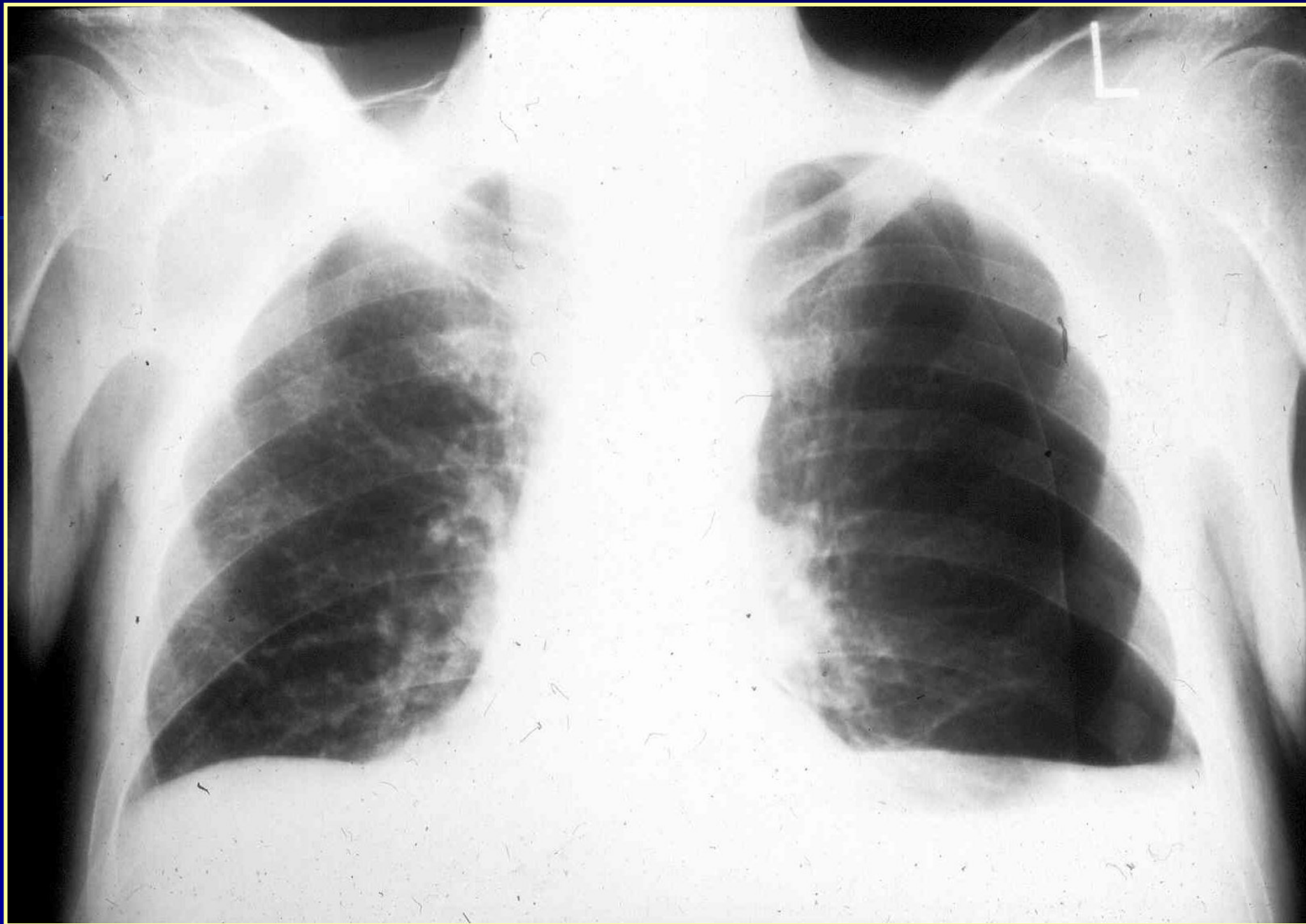- Akut lázas állapot
- Légzőszervi panaszok
- Pozitív fizikális lelet
- Primér tumor
- Trauma
- Akut hasi katasztrófa
- Műtét előtti és utáni állapot
- Mellkasszűrés

Módszerek és taktika

- Zeiss Odelka
- 1:1 P-A irányú mellkas felvétel
- Oldalirányú felvétel
- Átvilágítás
- CT
- Perfúziós és ventill. Tüdőszcintigráfia
- Angiográfia, bronchográfia

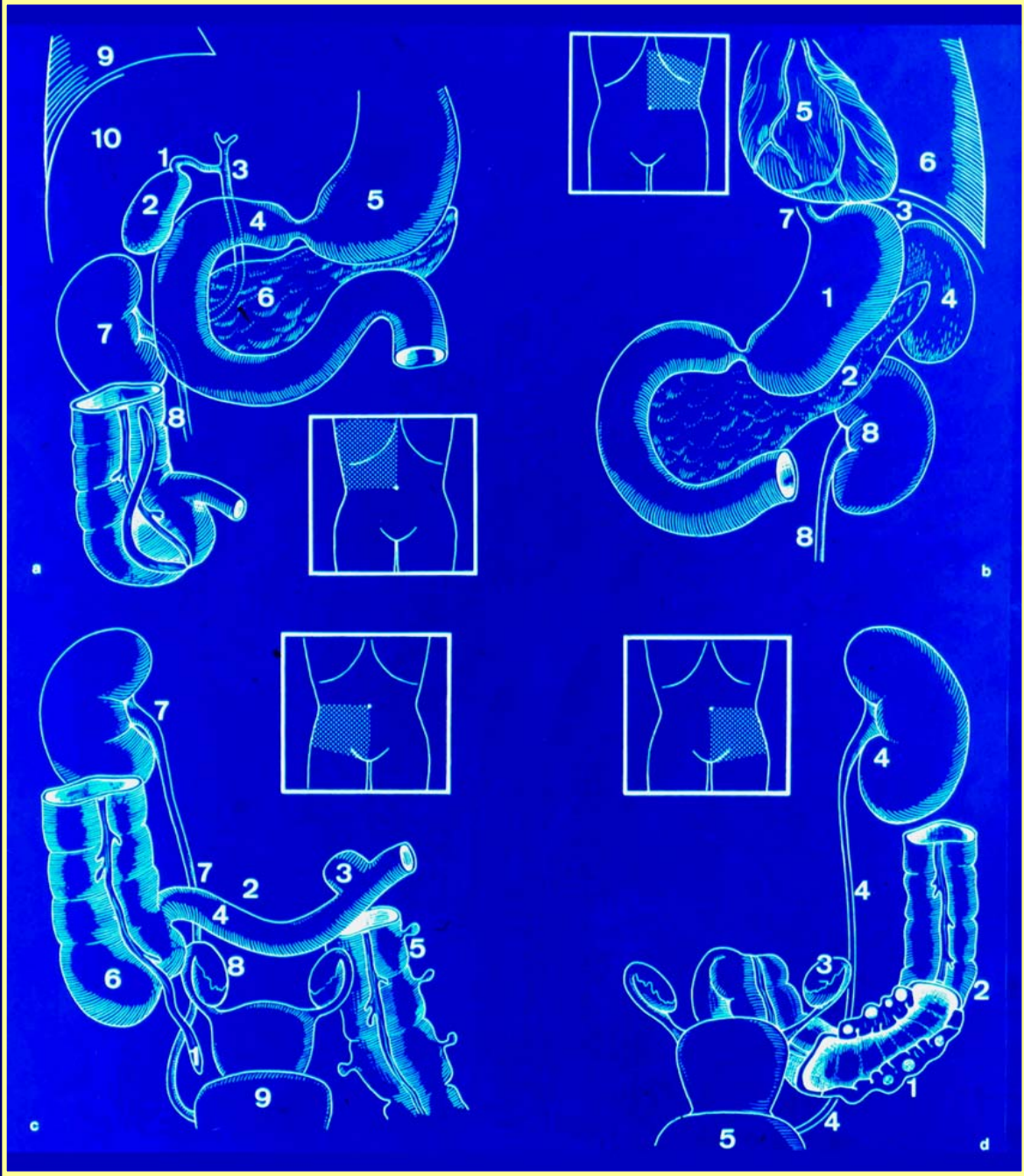






Akut hasi kórképek

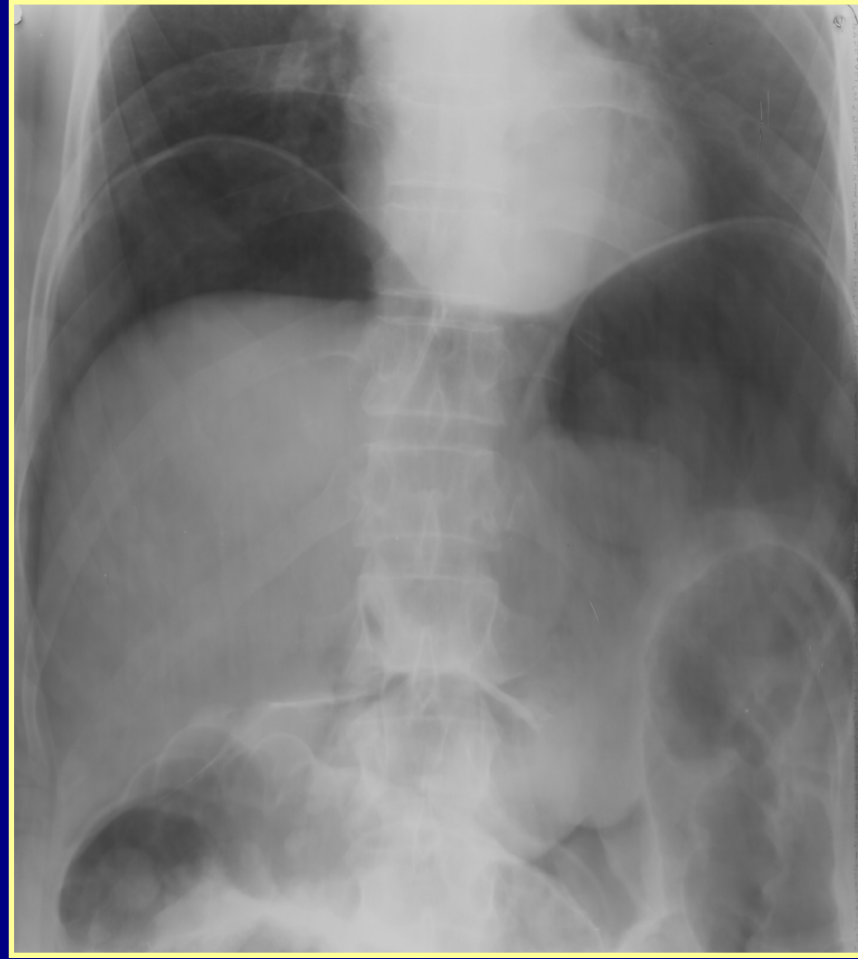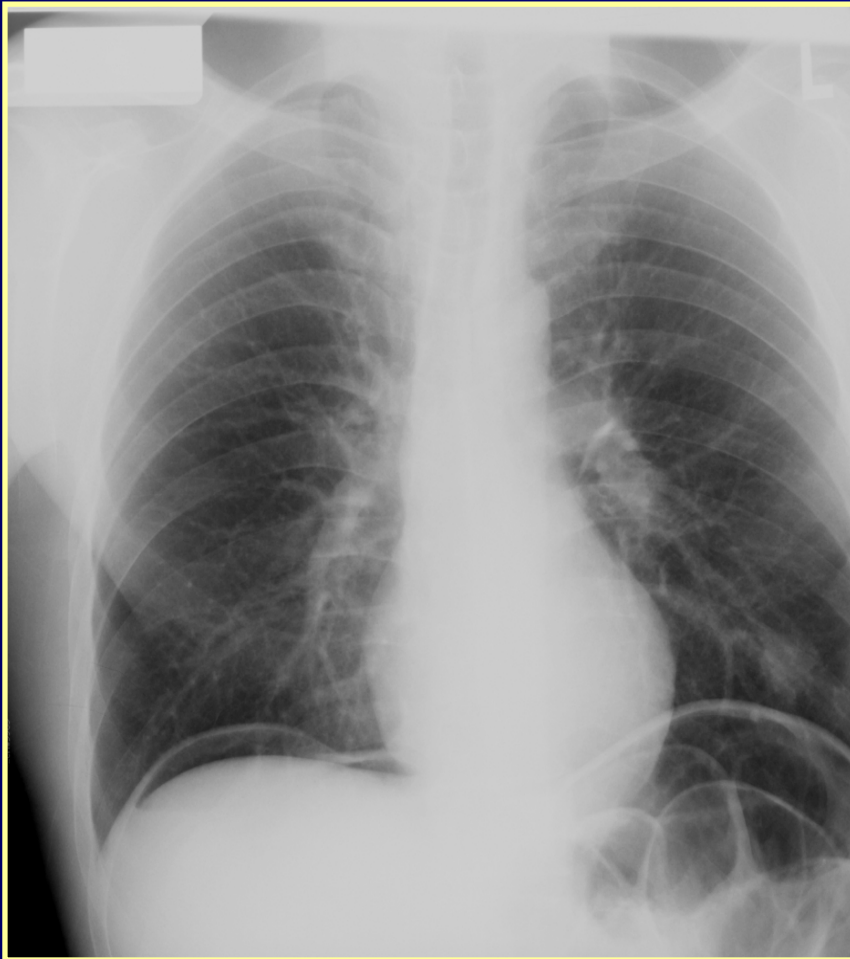
- Perforáció
- Ileusok
- Epe-,vesekő colica,epekőileus
- Gyulladások
 - - appendicitis
 - - pancreatitis
 - - sigma diverticulitis
 - - extrauterin graviditás
 - - adnexitis
 - - mesenterialis thrombo-emboliák
- PERITONITIS-PARALYTHICUS ILEUS



Akut hasi vizsgálatok

- Mellkas felvétel
- Natív hasi felvétel és átvilágítás
- Nyelés vizsgálat
- Passage vizsgálat
- Akut irrigoscopiás vizsgálat
- UH
- CT

Szabadlevegő kimutatása



Mechanikus, obstruktív vékony és vastagbél ileusok

- Béllumen szűkülete, elzáródása
- Strikturák:
 - Veleszületett : atresiák, stenosisok
 - anus imperforátus
- Szerzettek:
 - Gyulladások
 - Daganatok
 - Obstrukció
 - Adhaesio
 - Stranguláció
 - Sérvek
 - Volvulus
 - Intussusceptio

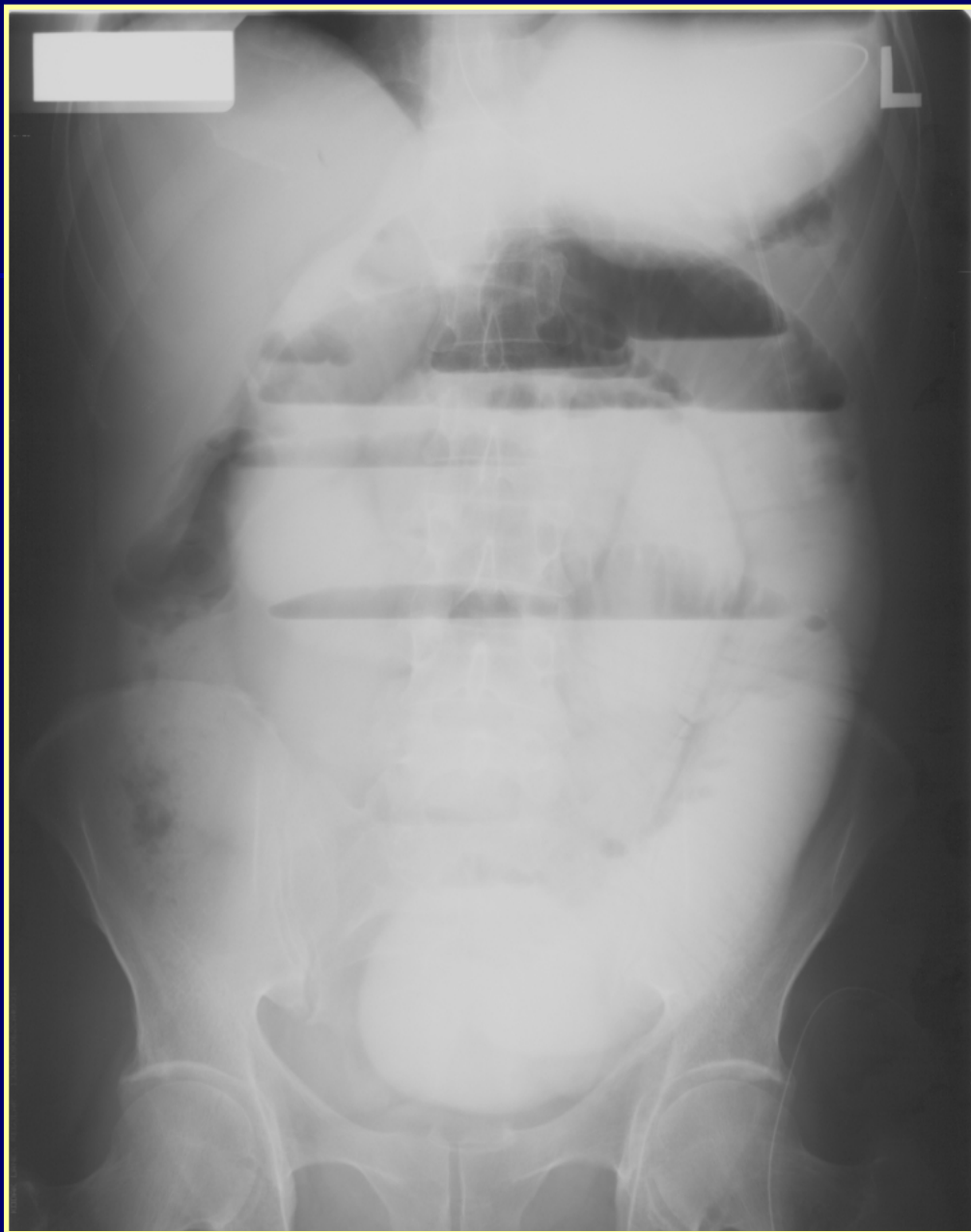Gyulladás okozta ileusok

- Enteritis regionalis M.Chronn
- Colitis ulcerosa
- Diverticulitis
- Tuberculosis
- Actinomycosis

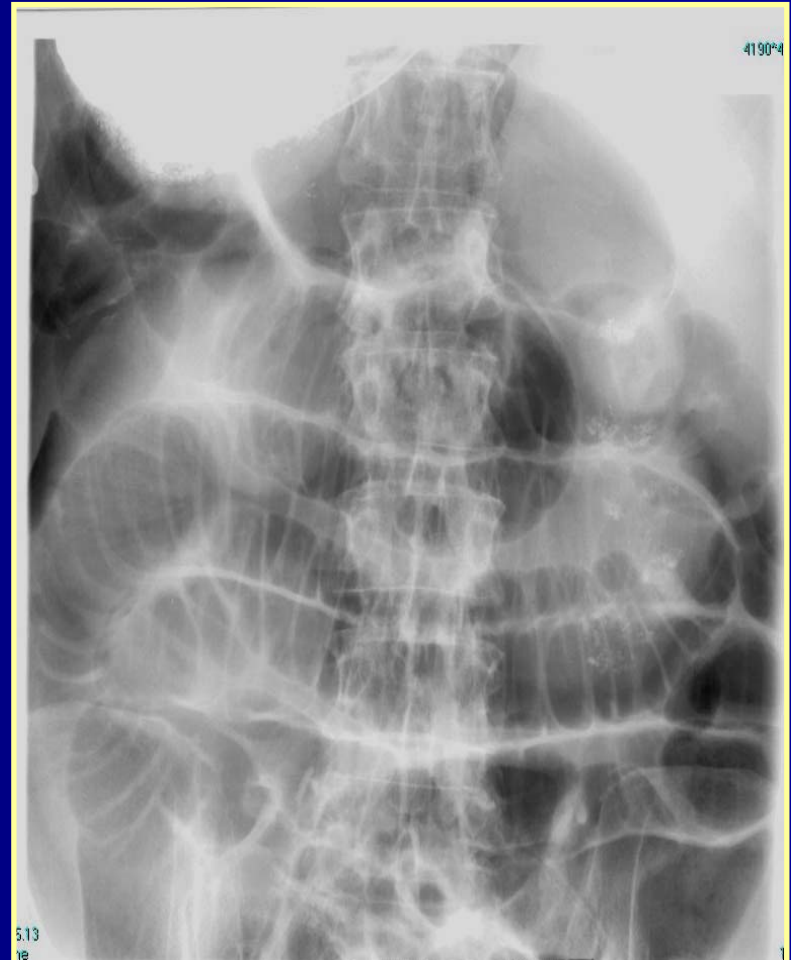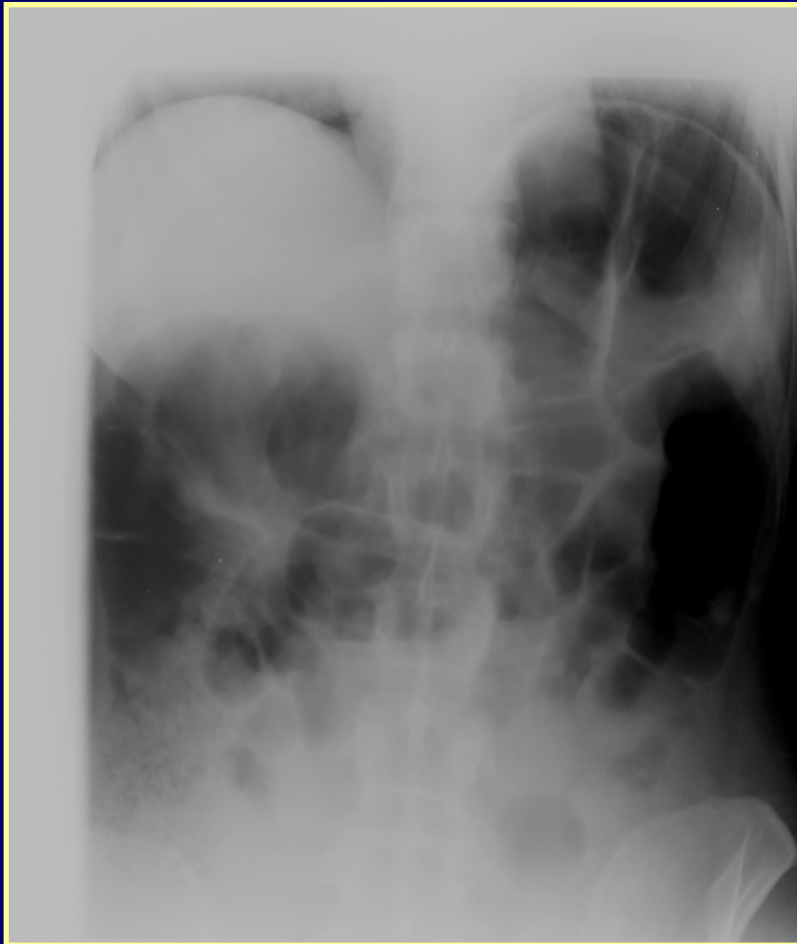Obstruktív ileusok, bélezáródás

Epekő-ileus

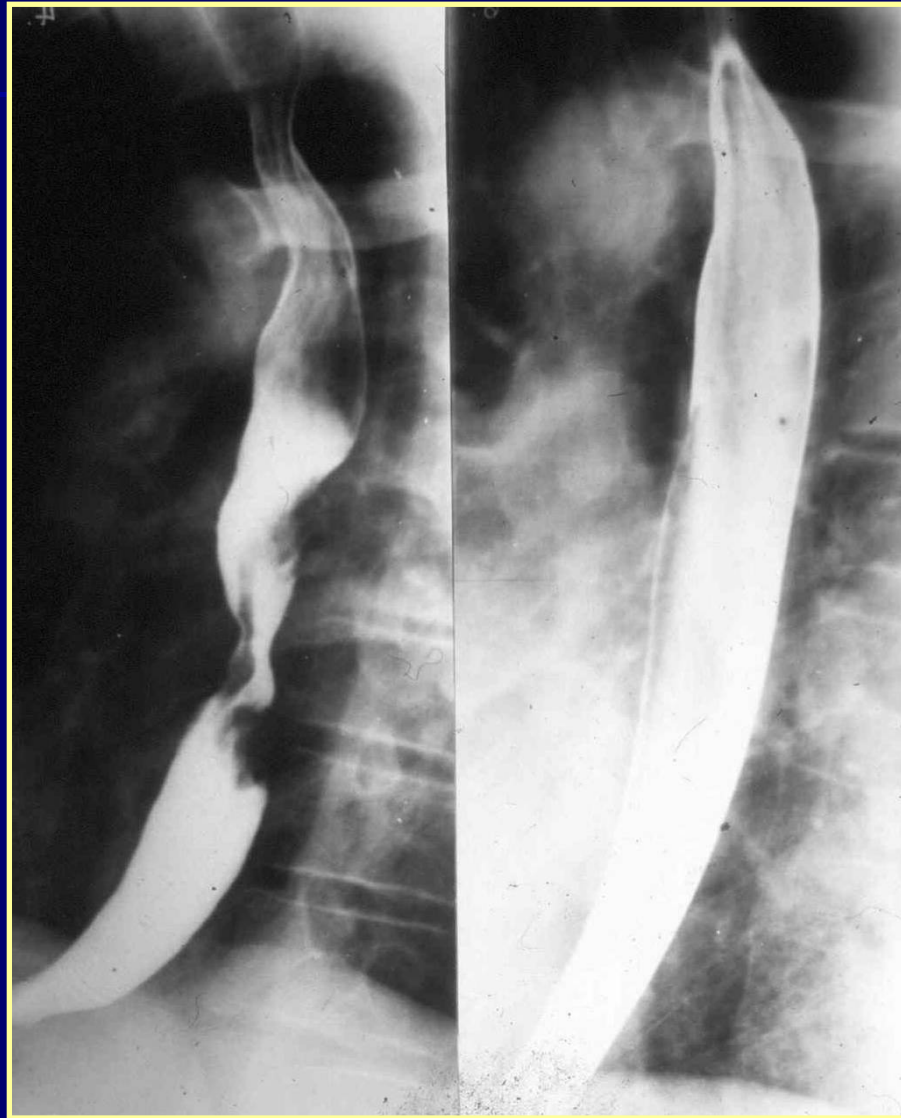- Idegentestek
- Bélférgek
- Stercolithek
- Daganatok



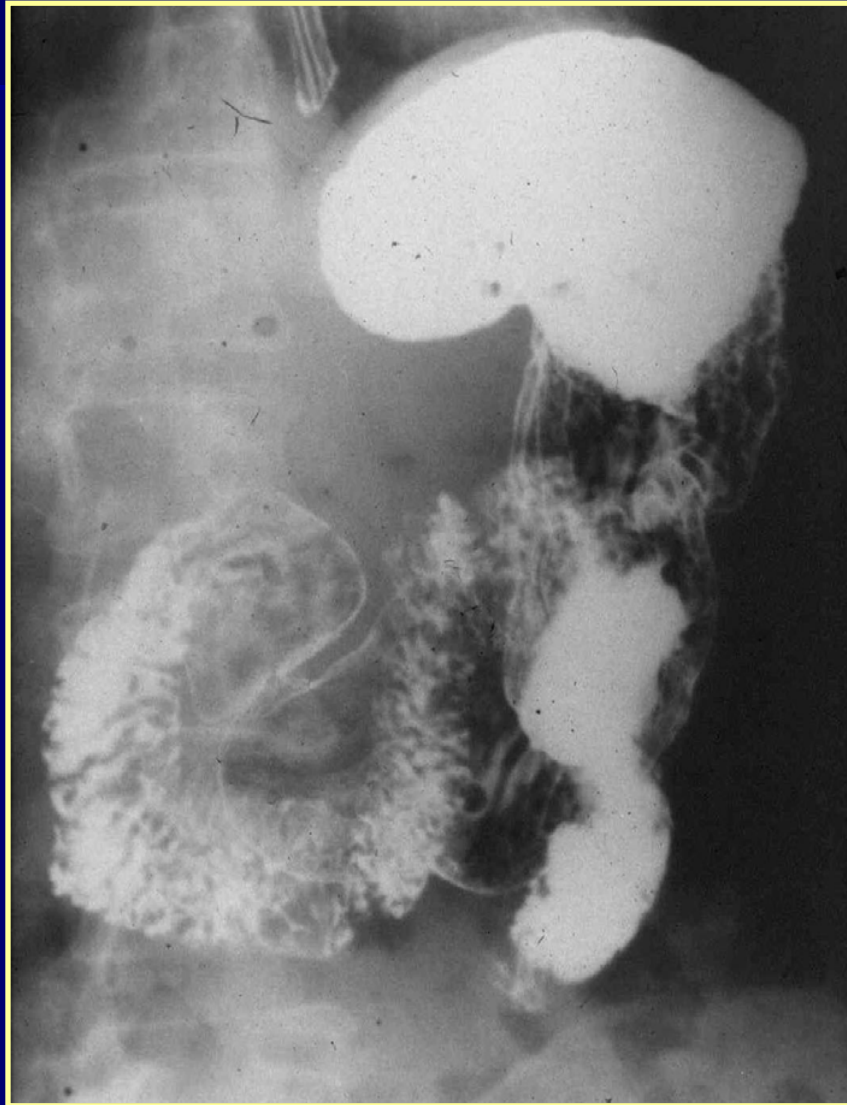Paralyticus ileus



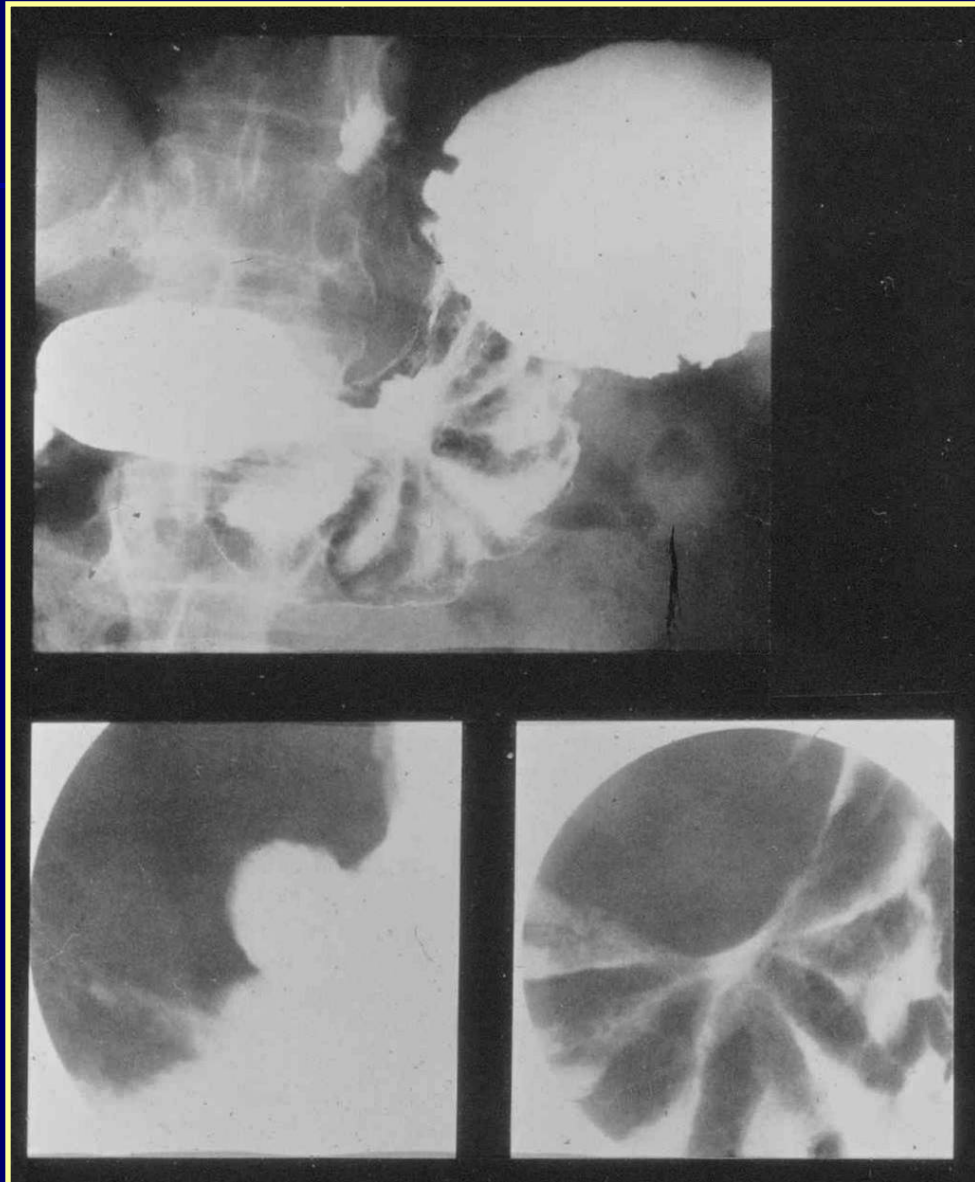
Nyelőcső tu



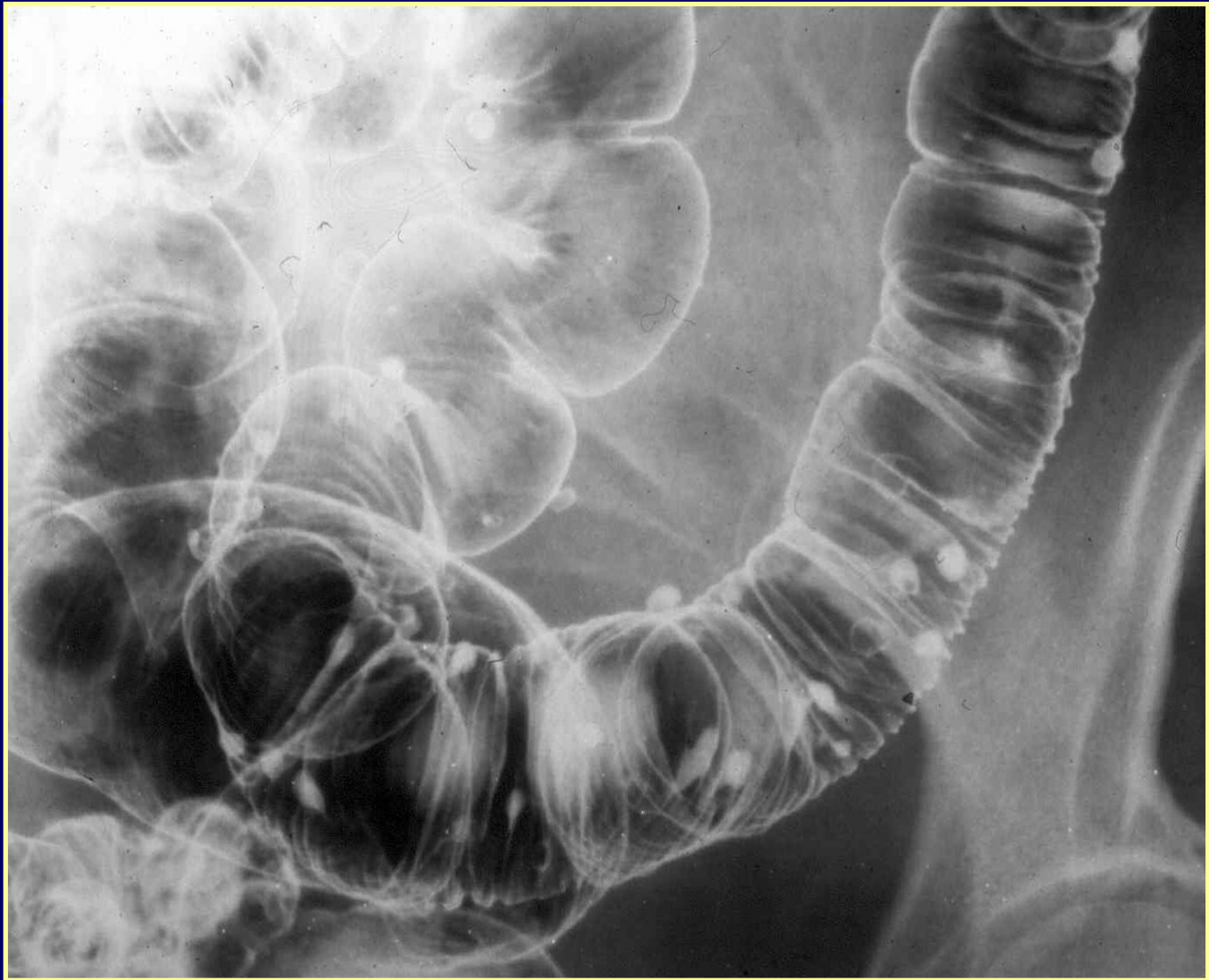Gyomor rtg.



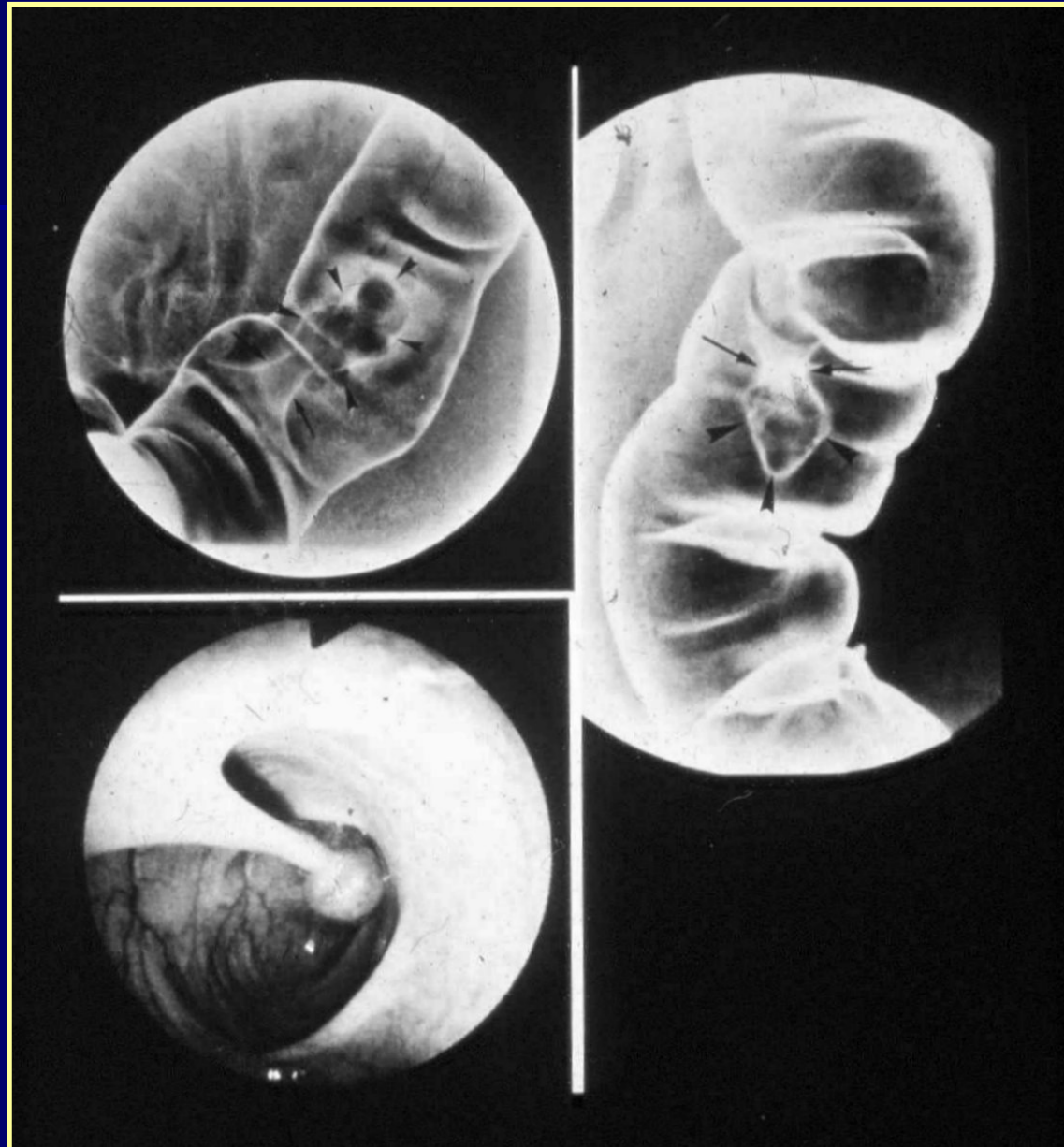
Ulcus ventriculi



Irrigoscopia



Polypus



Tu. colontos

